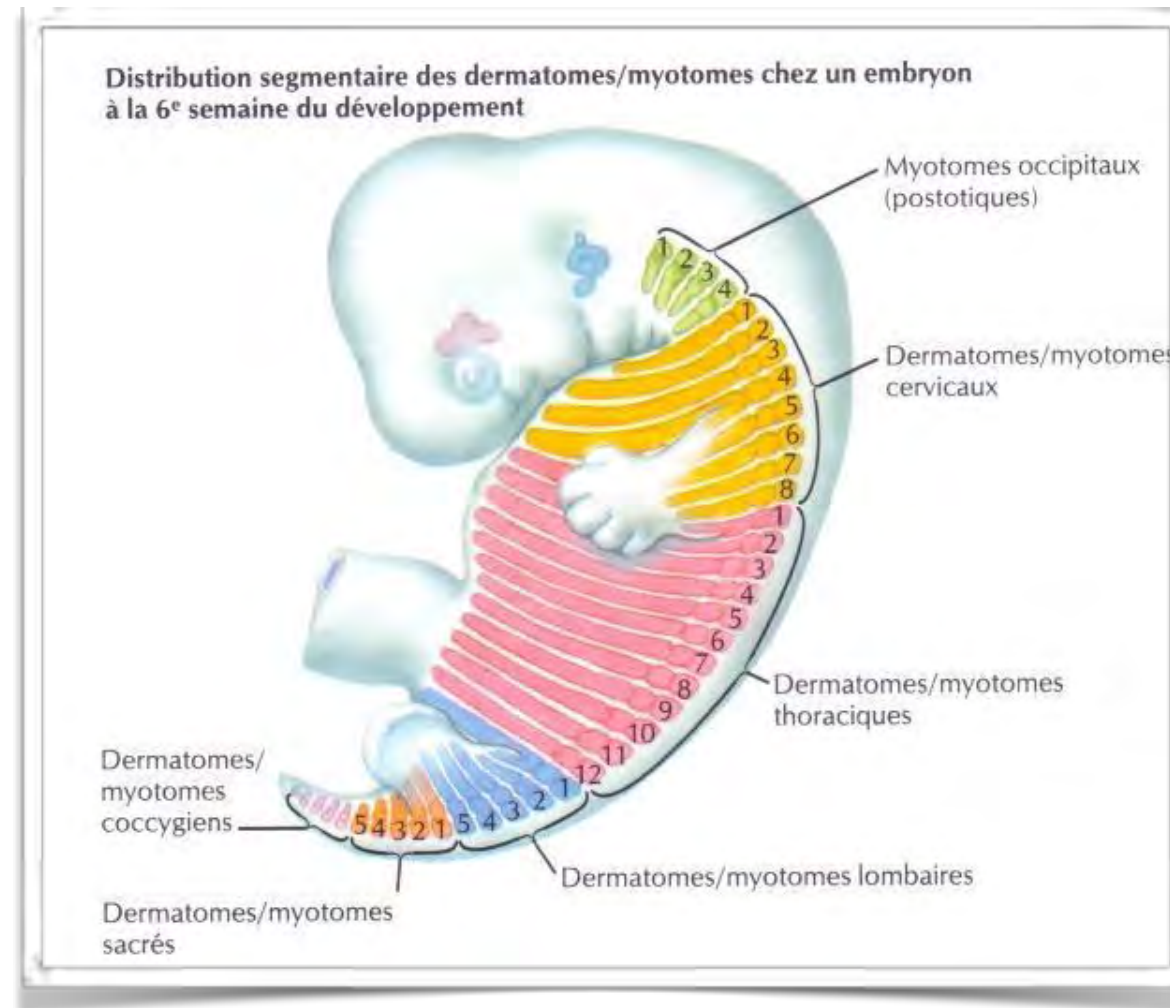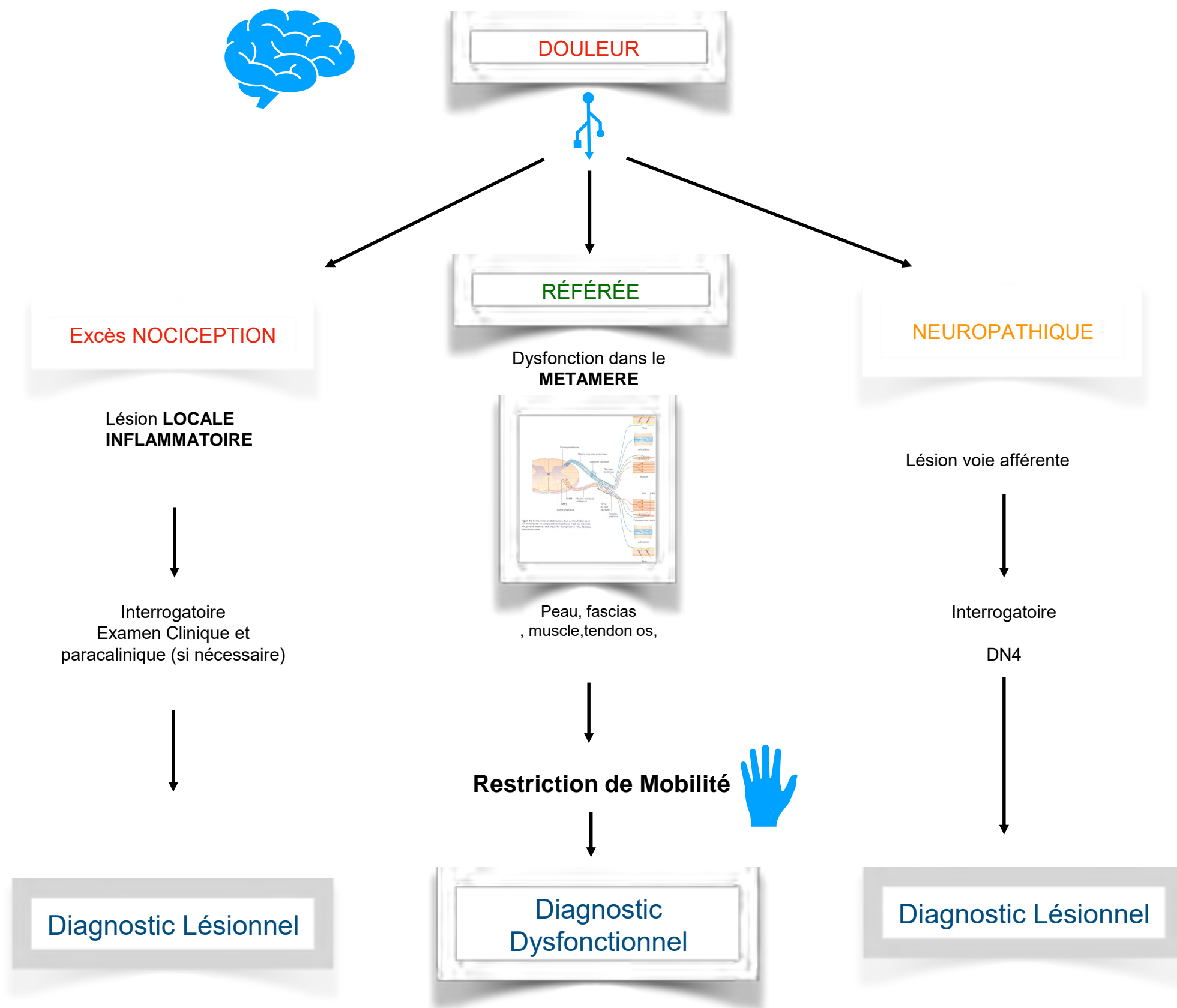


Le syndrome métamérique

Plus petit dénominateur commun en ostéopathie médicale



François Dasque

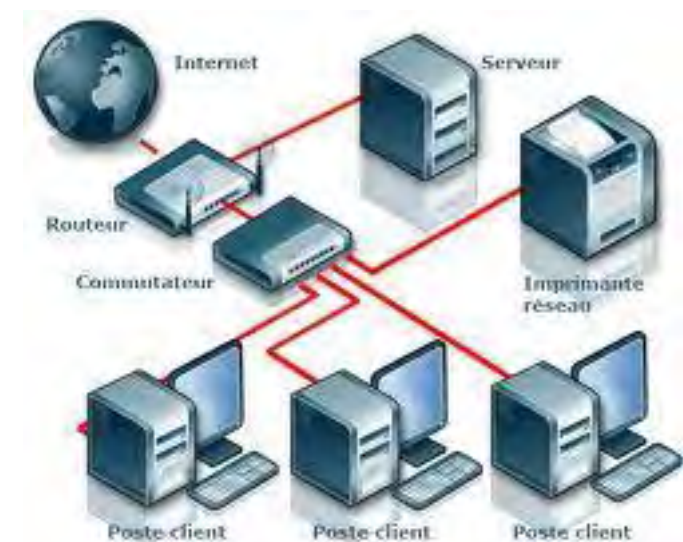


« l'attention est de plus attirée sur le fait que par le phénomène de la « douleur rapportée » une projection douloureuse dans le territoire de la branche antérieure peut exister lors de l'atteinte d'une branche postérieure et inversement ».

G Lazorthes et Coll, Neurochirurgie, 1987

Métamère

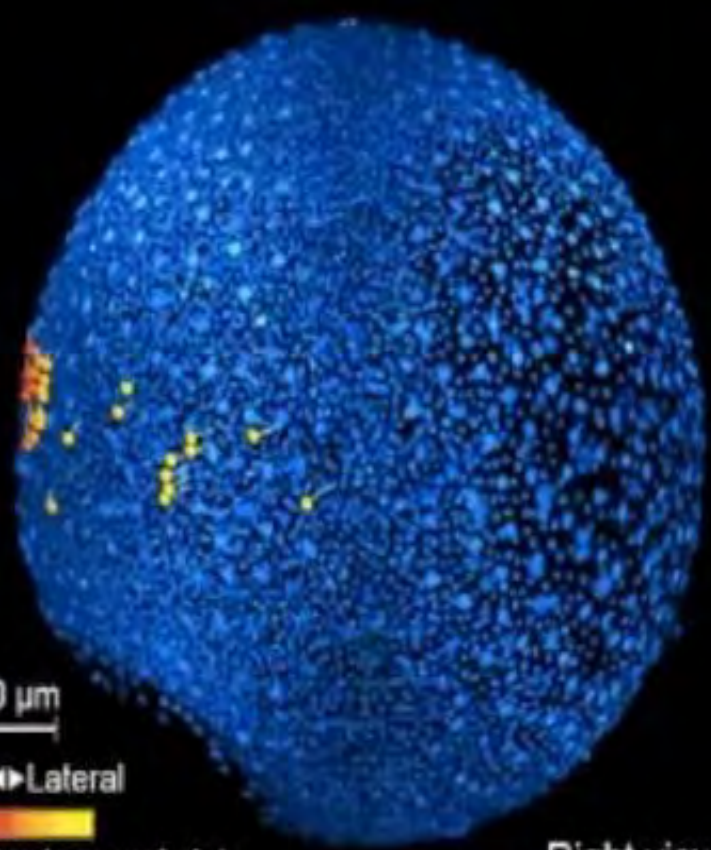
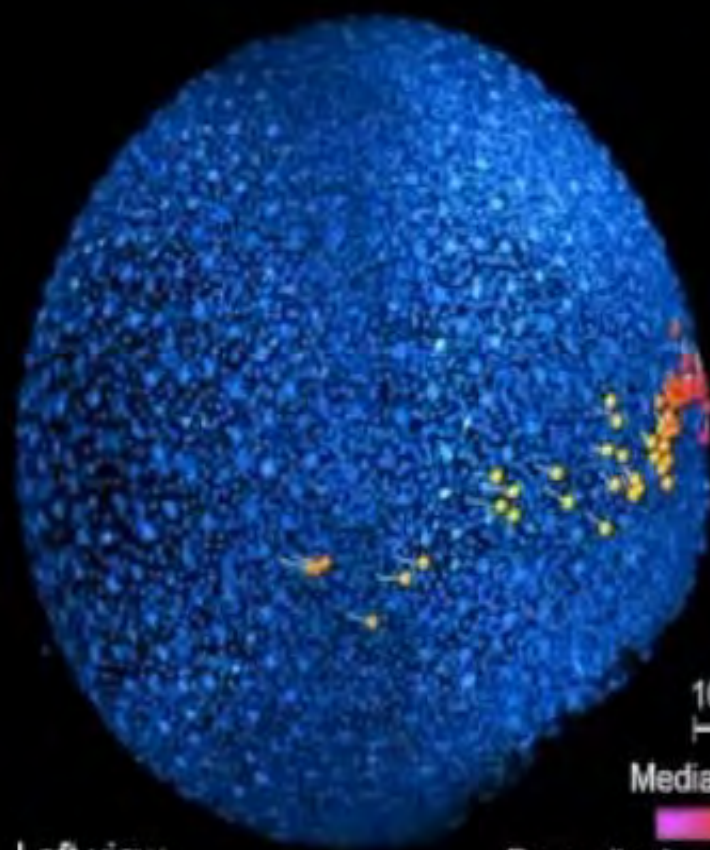
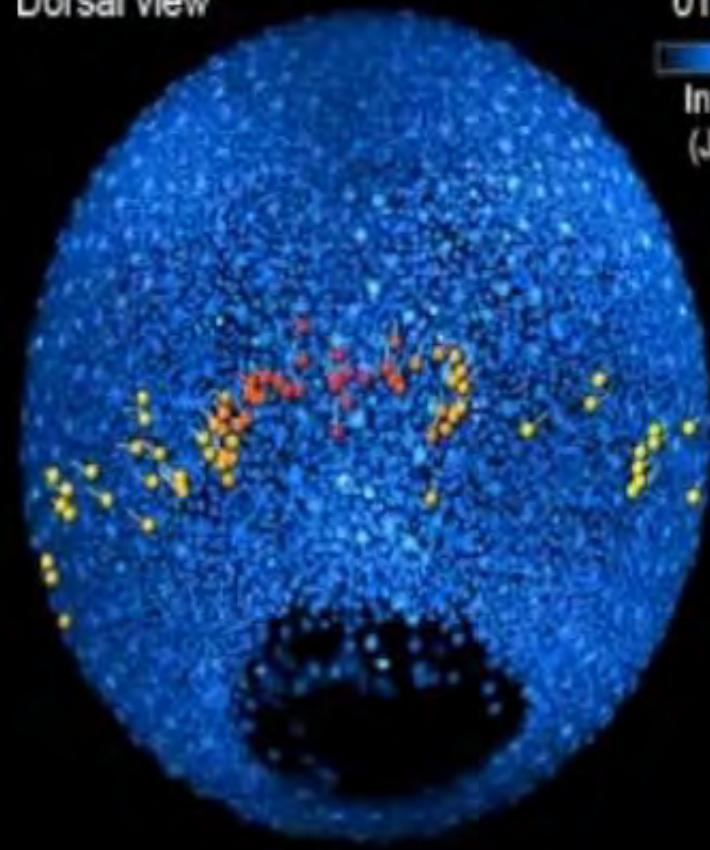
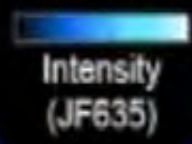
« carte mère » périphérique



Dorsal view

01:24:00

Ventral view



100 μ m

Medial \leftrightarrow Lateral

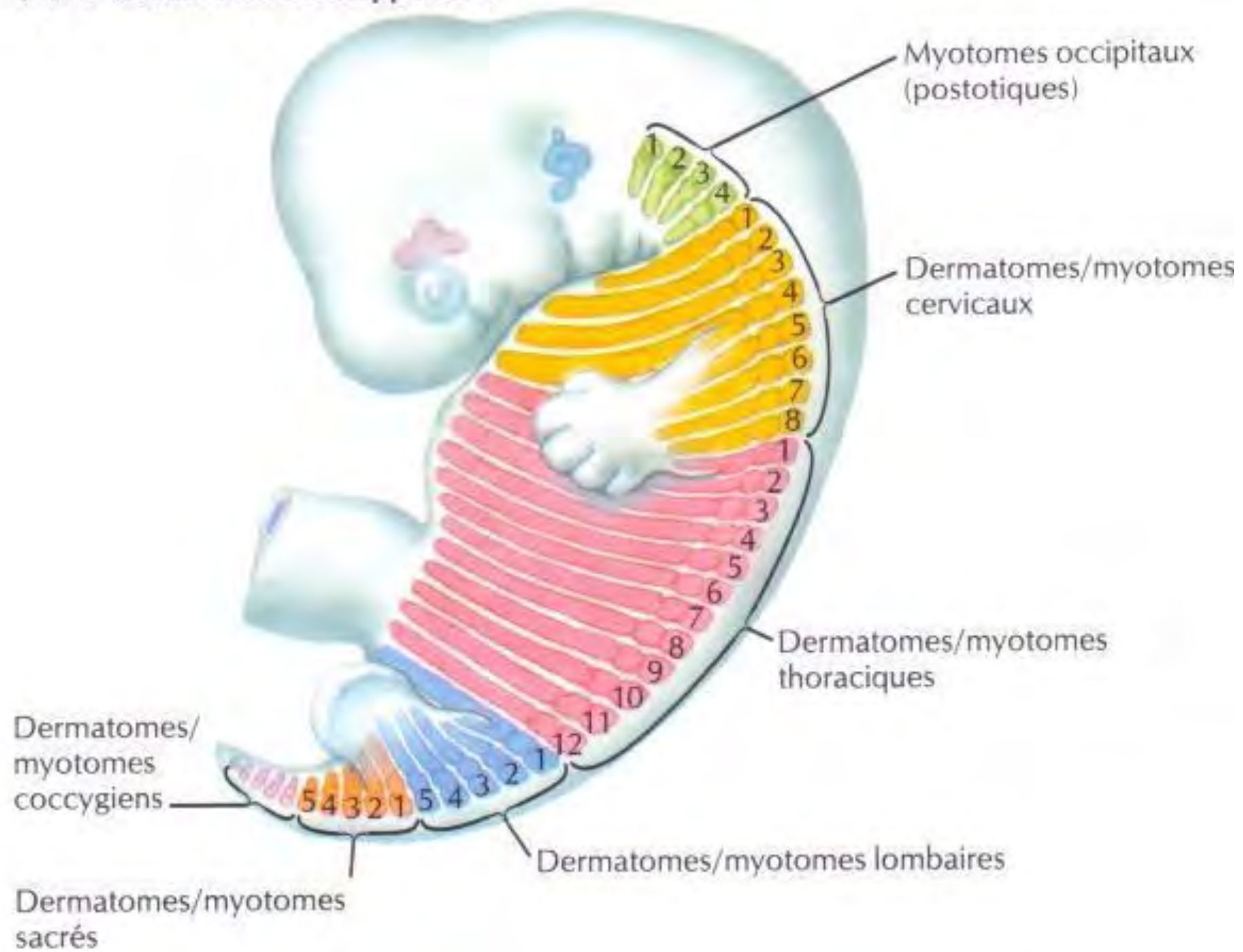


Left view

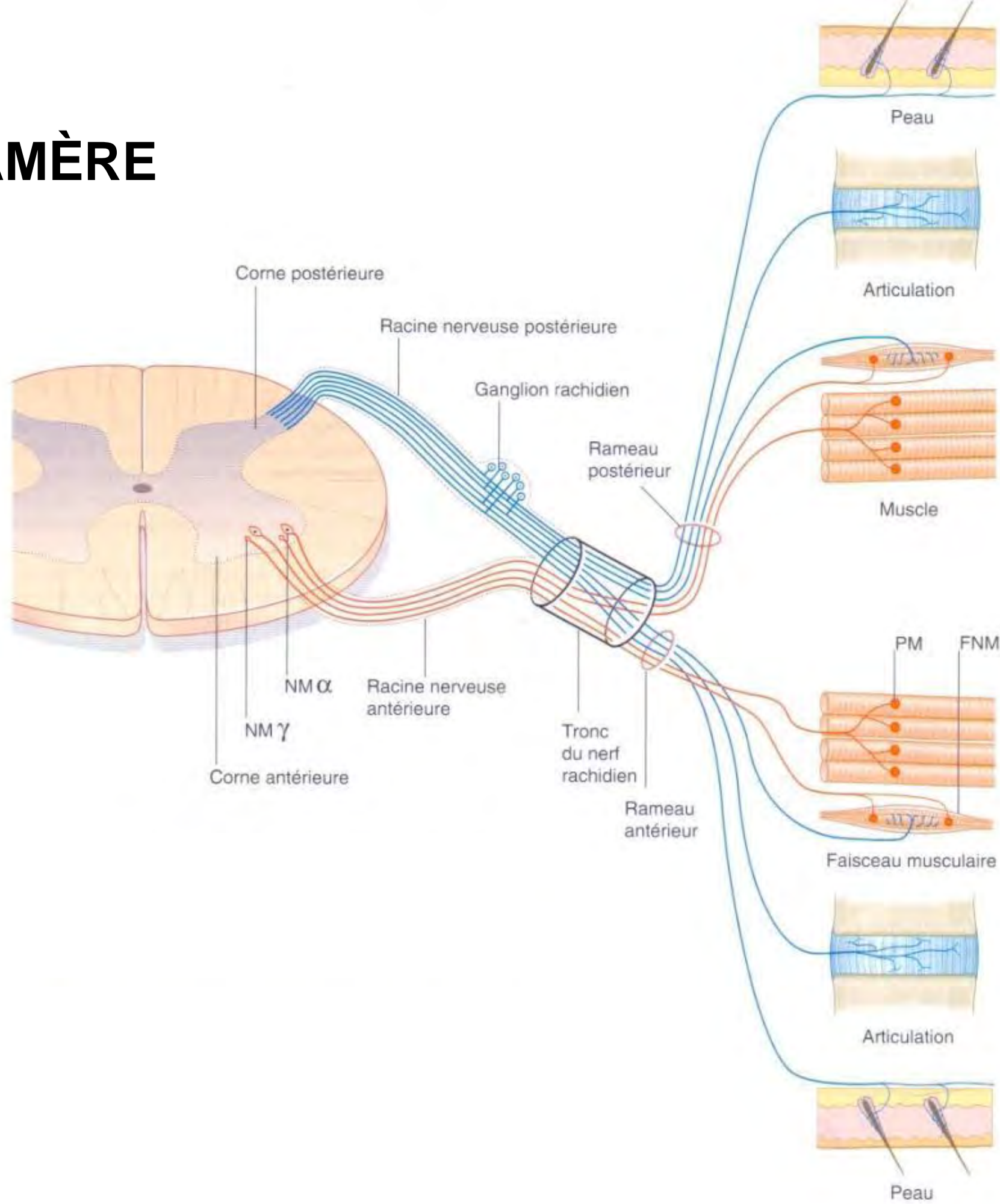
Progenitor location in neural plate

Right view

Distribution segmentaire des dermatomes/myotomes chez un embryon à la 6^e semaine du développement



MÉTAMÈRE



P

A

M

M

A

P

Diagnostic

Exploration clinique du métamère, les signes cliniques du syndrome métamérique

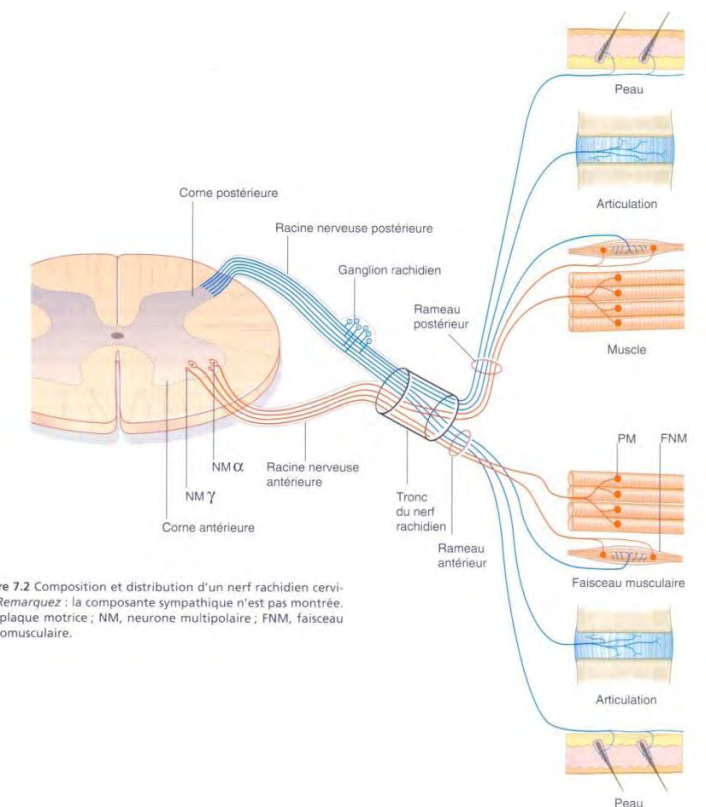
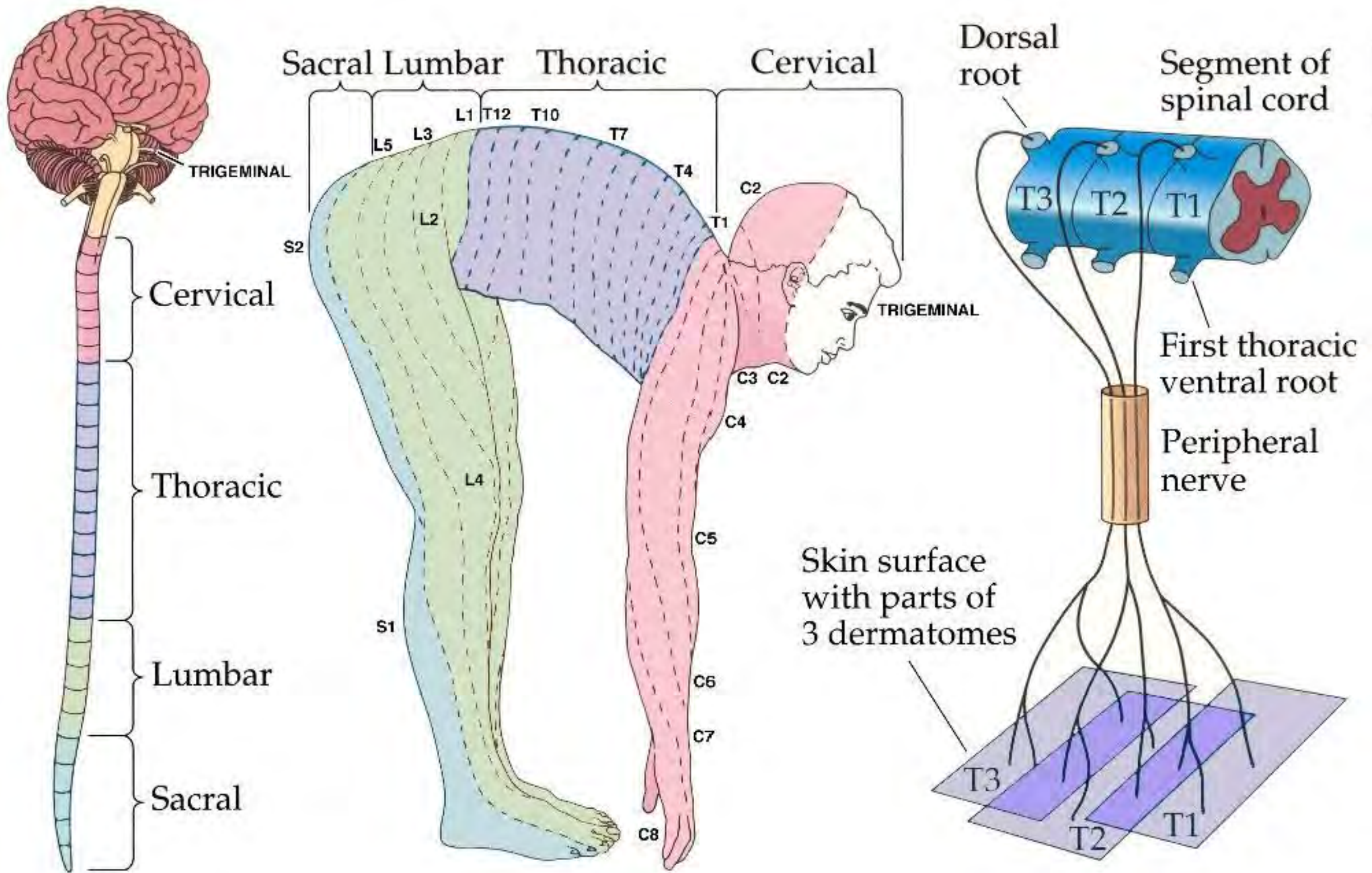


Figure 7.2 Composition et distribution d'un nerf rachidien cervical. Remarque : la composante sympathique n'est pas montrée. PM, plaque motrice ; NM, neurone multipolaire ; FNM, faisceau neuromusculaire.



DERMATOME

« La peau est ce qu'il y a de plus profond dans l'homme » Paul Valéry



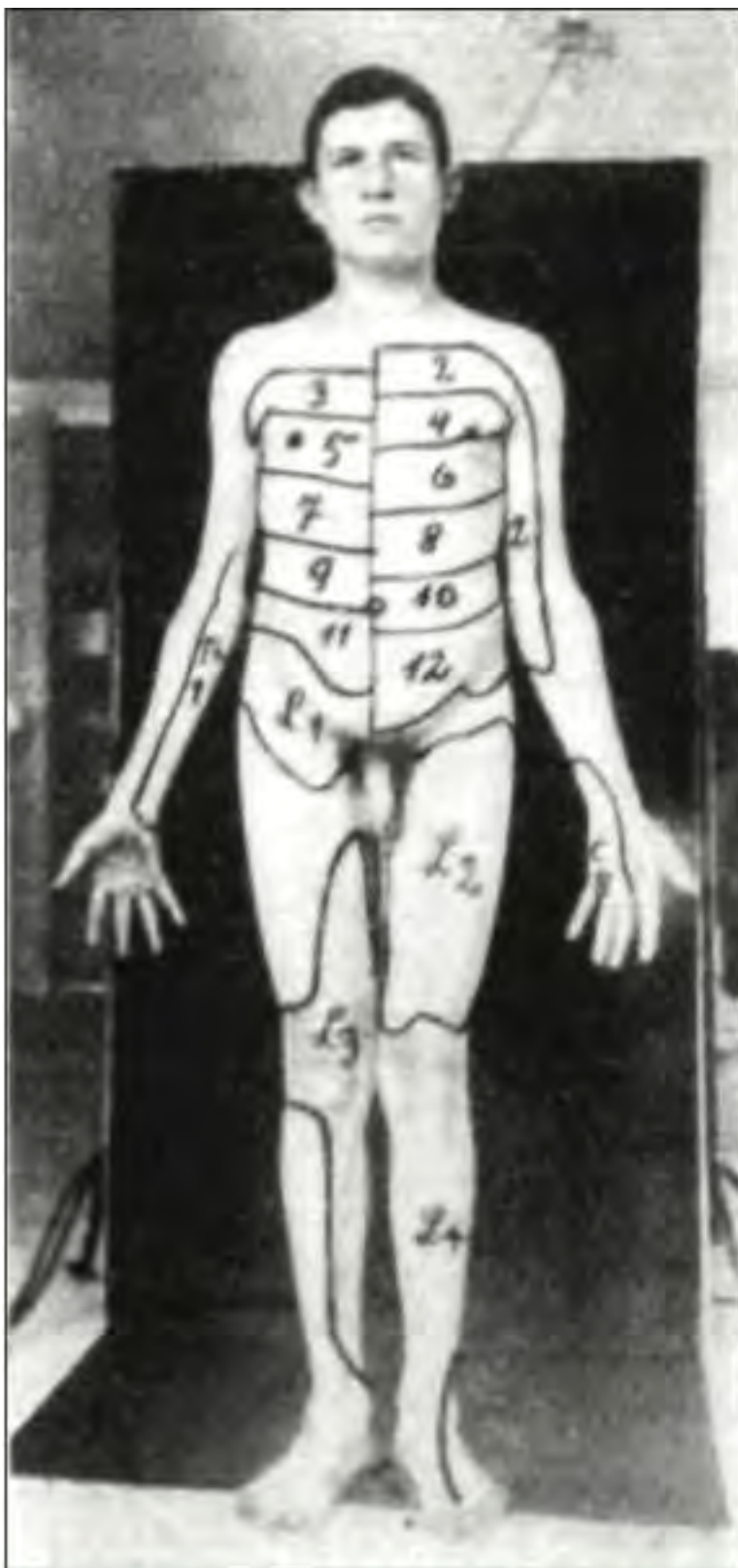


FIGURE 4. Otfried Foerster's map of thoracic dermatomes, based on clinical observations of anesthesia after rhizotomy. From *Brain*. 1933;56:1-39. Used by permission.

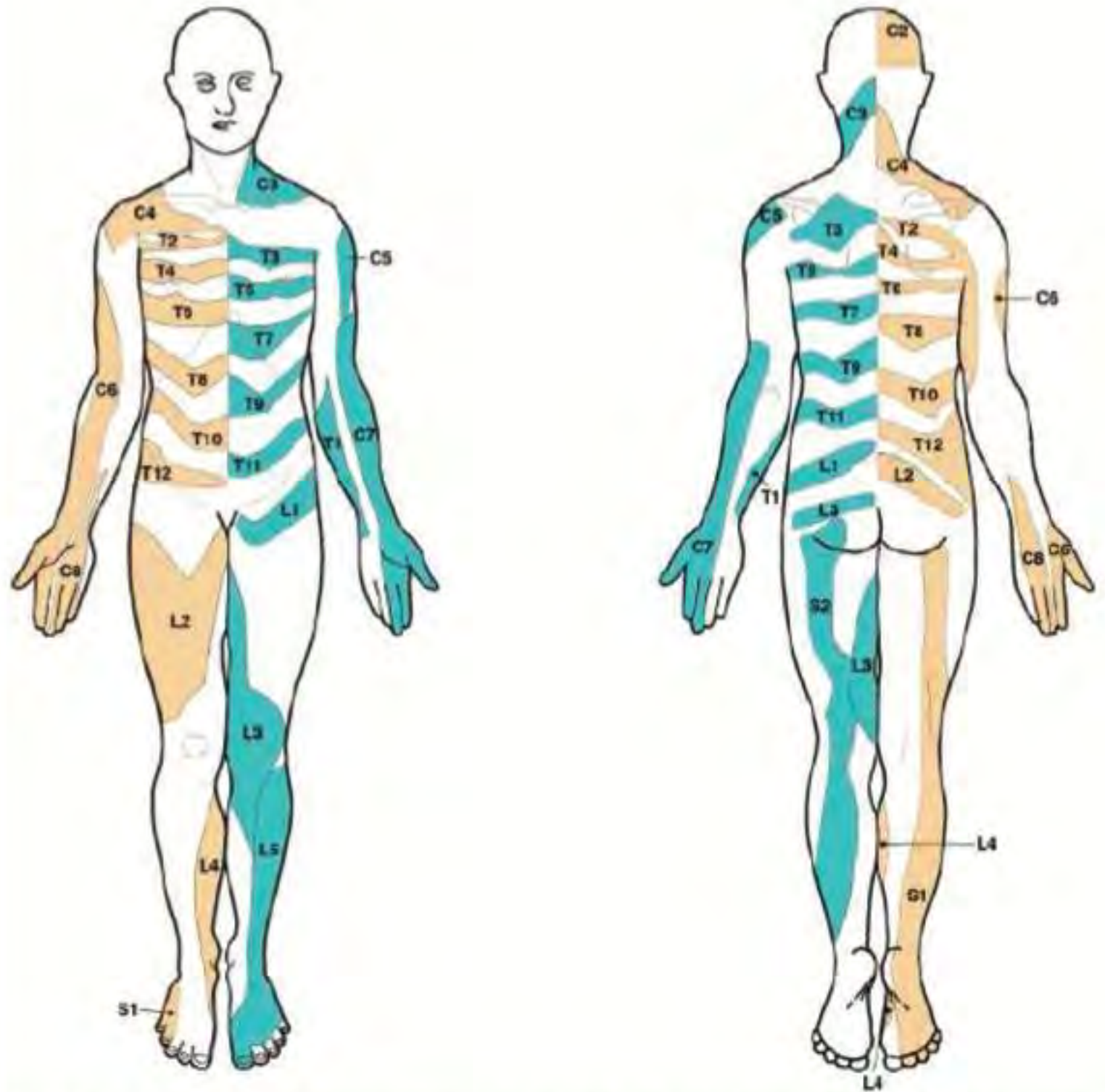
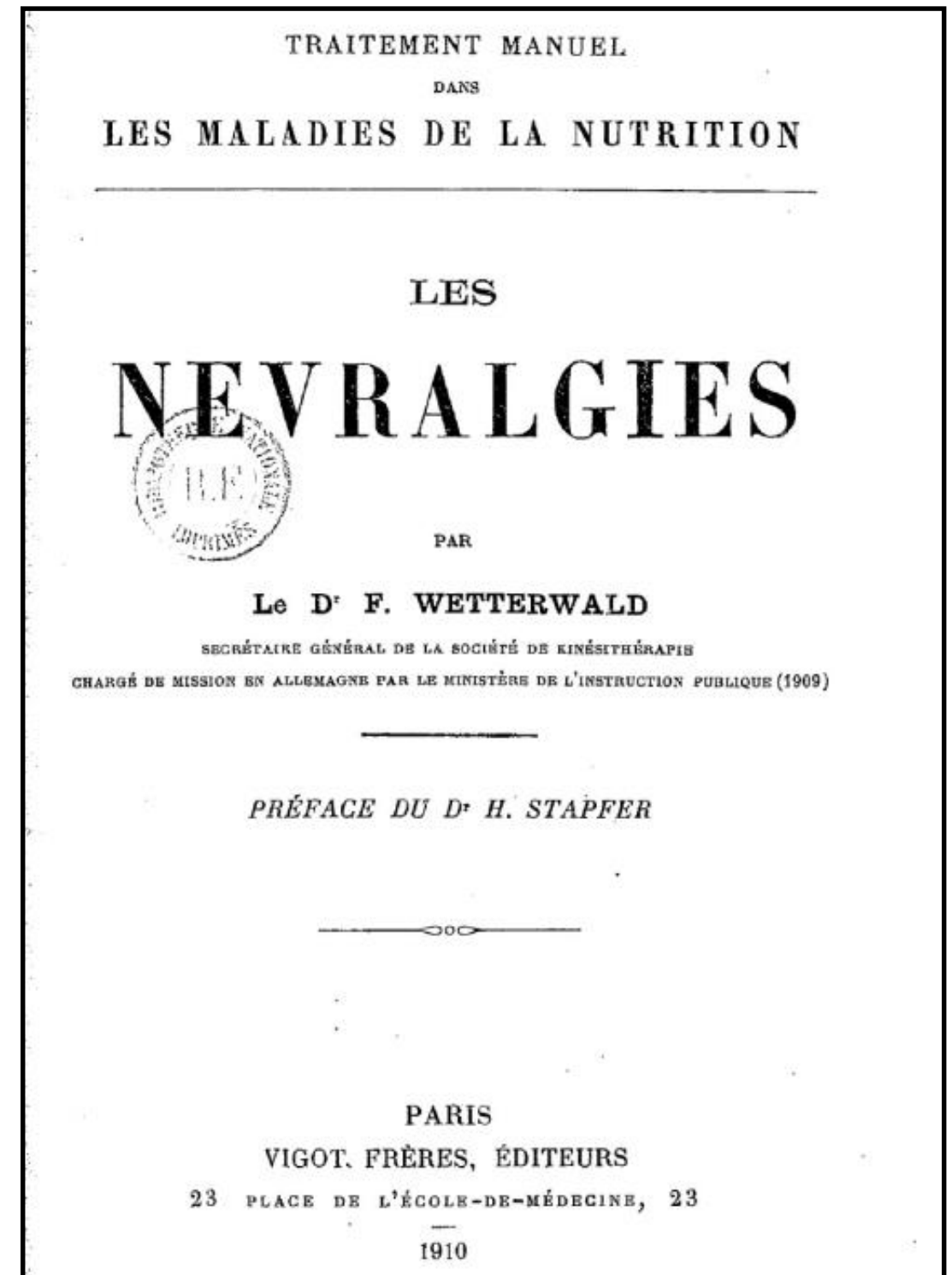


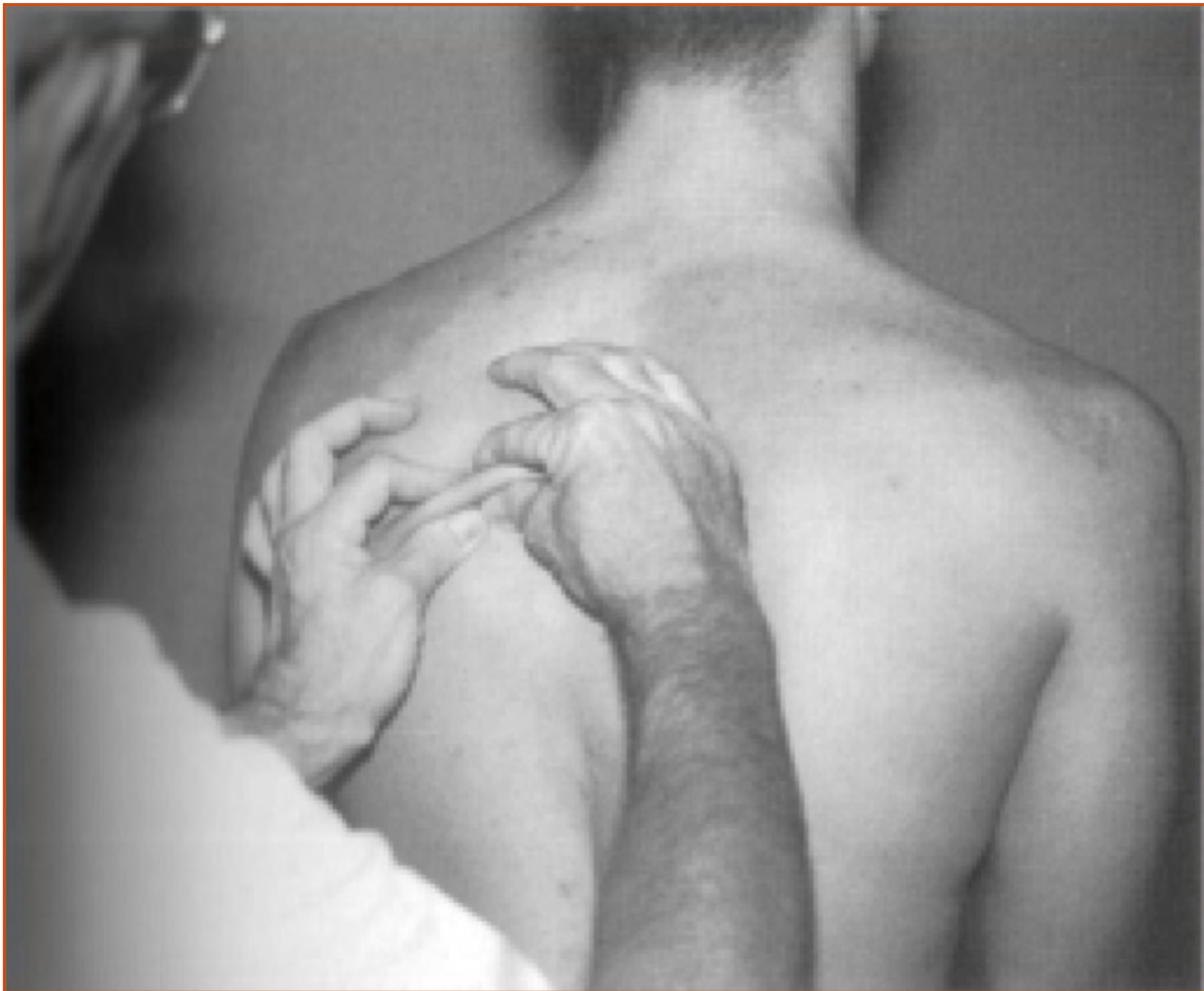FIGURE 6. Composite dermatome map created by Lee et al using data from Foerster, Head, and Campbell, Inouye and Buchthal, Nitta et al, and Cole et al. From *Clinical Anatomy*; 2008; 21:363-373. Used by permission.

Downs MB, Laporte C. Conflicting dermatome maps: educational and clinical implications. *J Orthop Sports Phys Ther*. 2011 Jun;41(6):427-34. doi: 10.2519/jospt.2011.3506. Epub 2011 May 31. PMID: 21628826.

Palpé Roulé

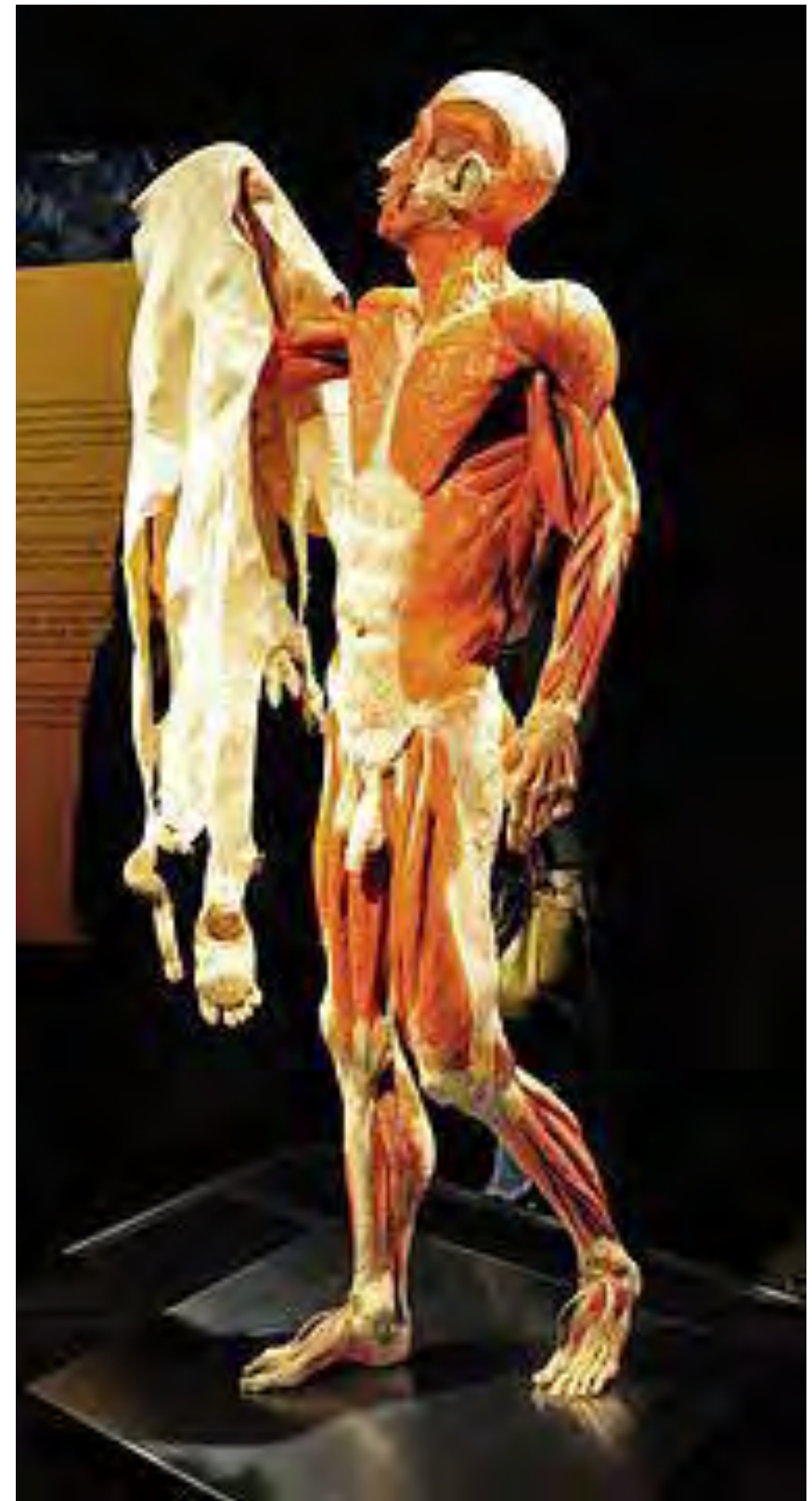Signe superficiel de la
Dysfonction Métamérique





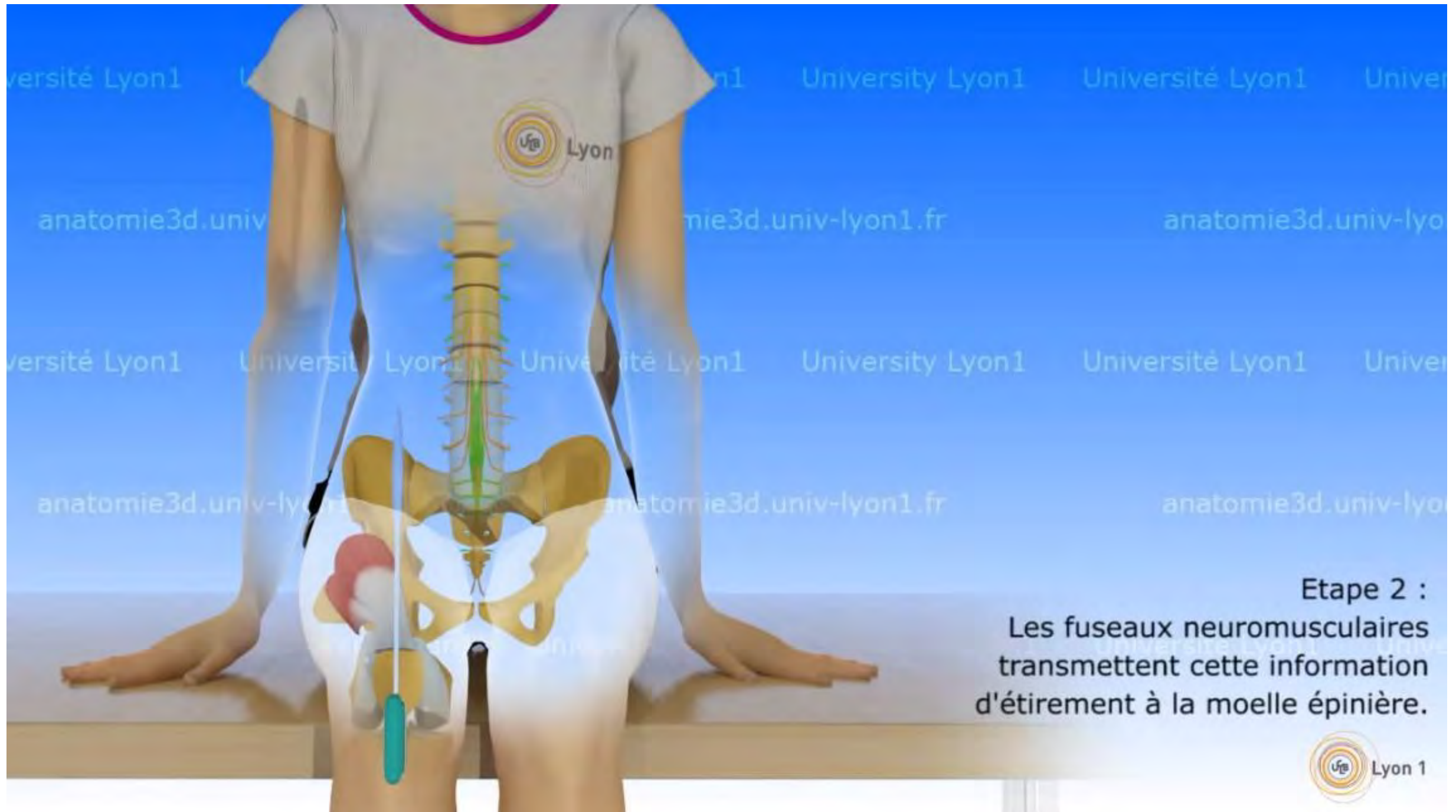
Le Myotome

Le muscle, propriocepteur majeur (FNM) et effecteur vital



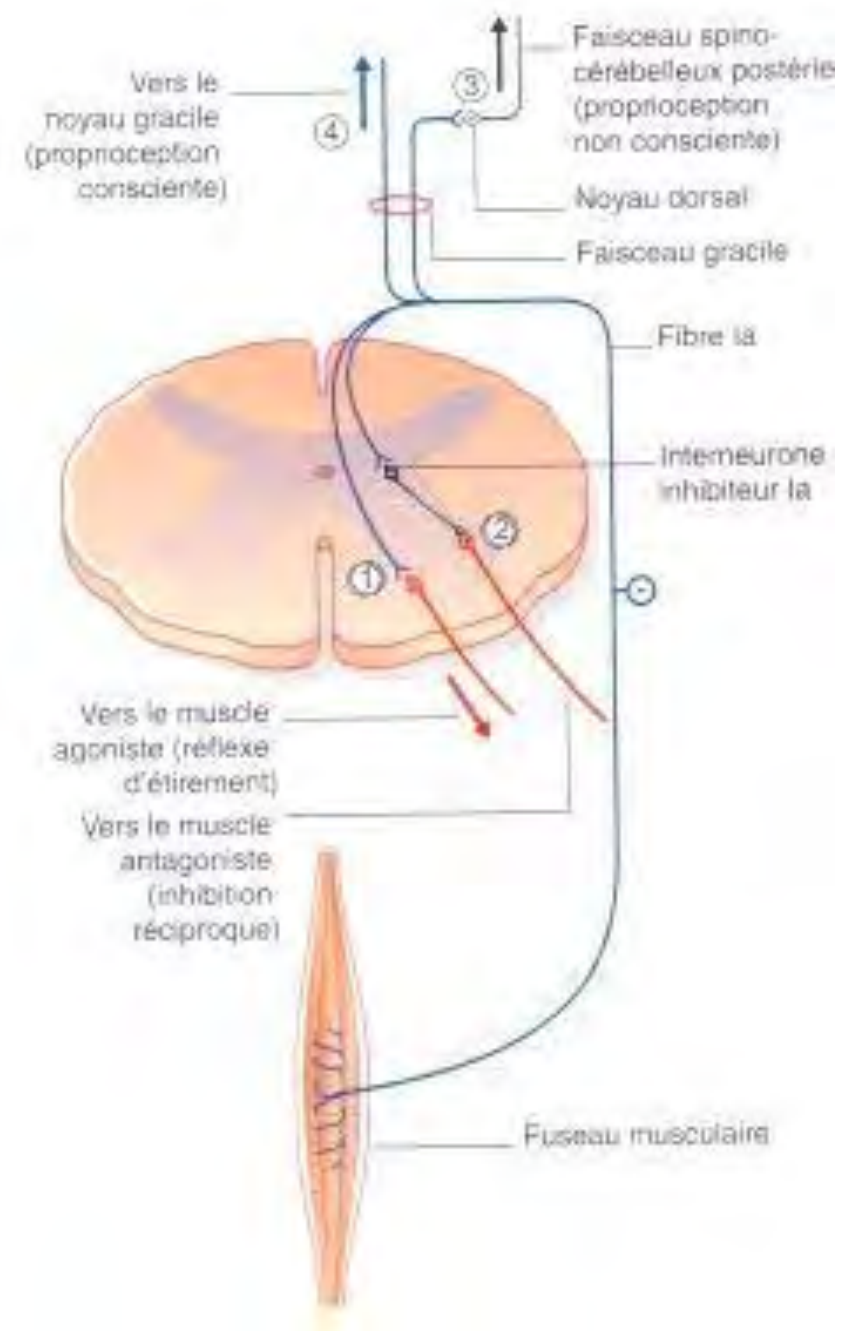
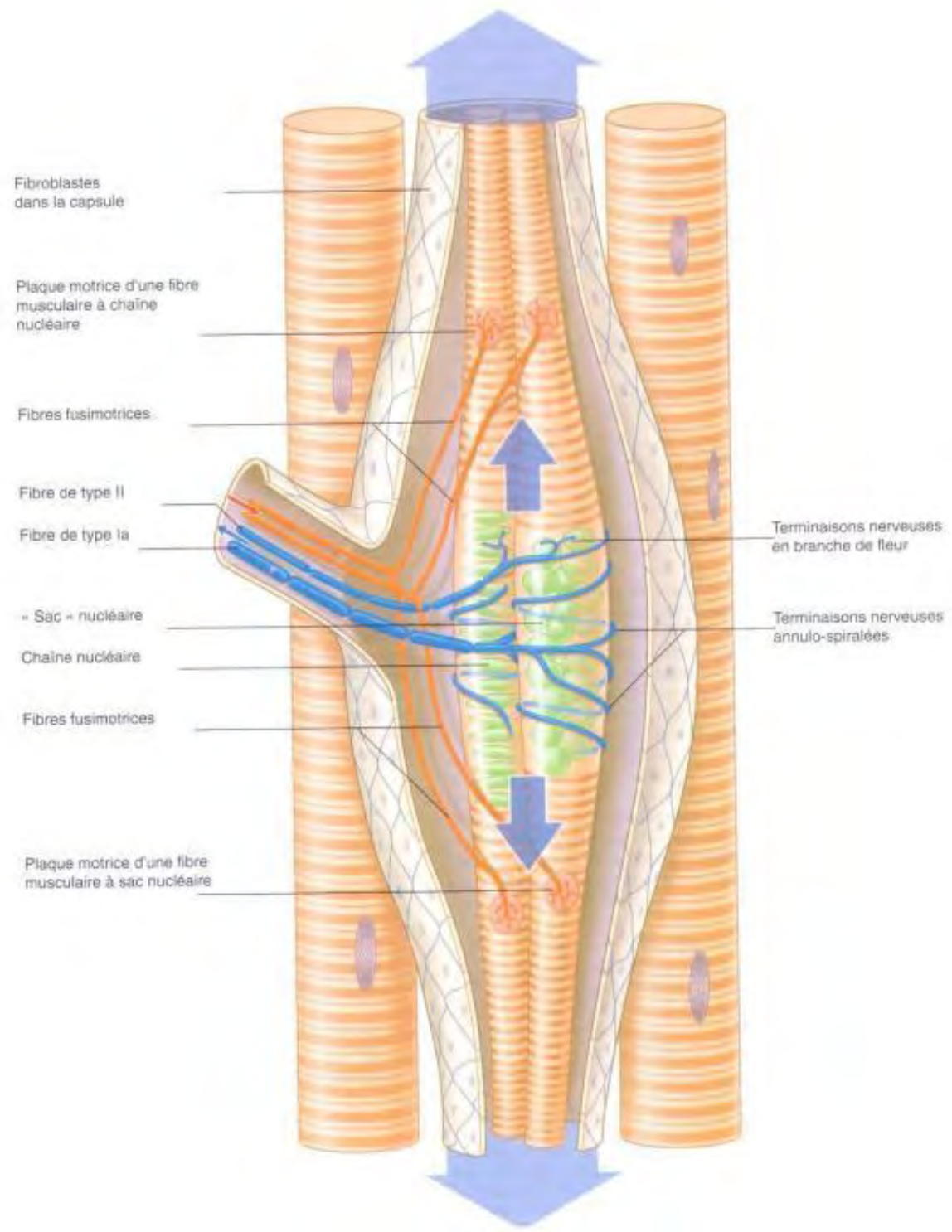
© Gunther von Hagens

Réflexe Myotatique et après ?

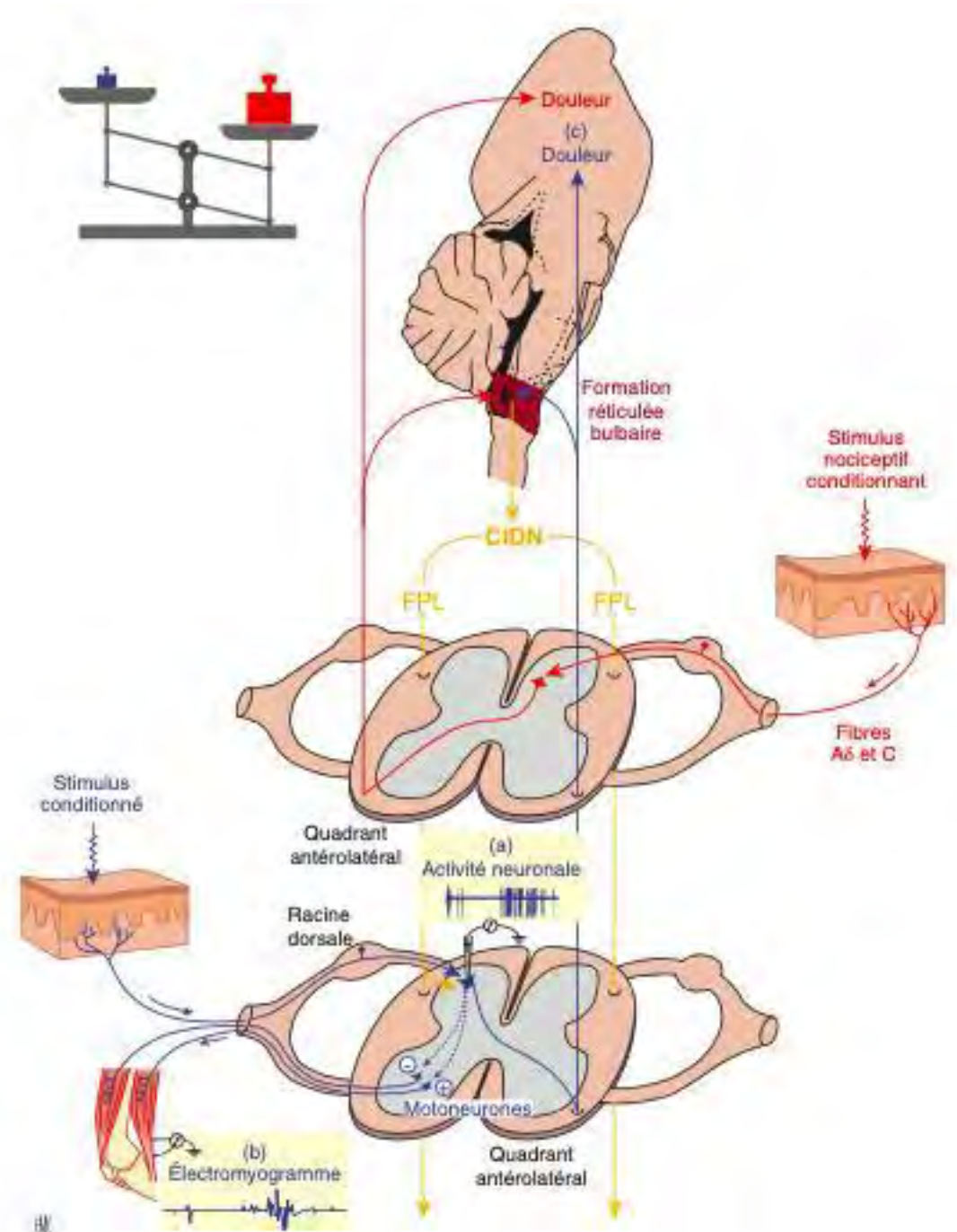


Etape 2 :
Les fuseaux neuromusculaires transmettent cette information d'étirement à la moelle épinière.

Fuseau Neuro Musculaire



Contrôles Intersegmentaires et supra segmentaires





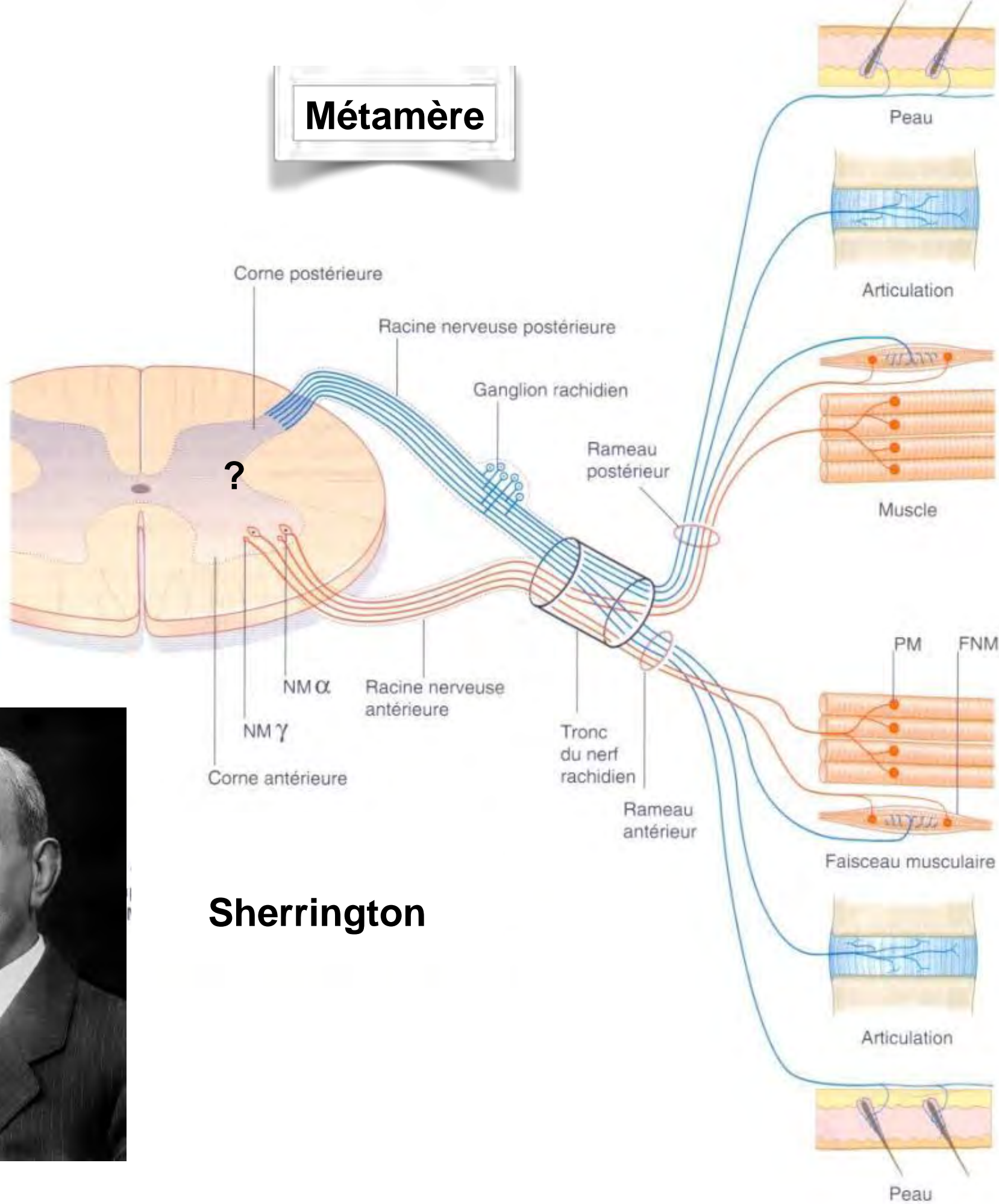
Magendie

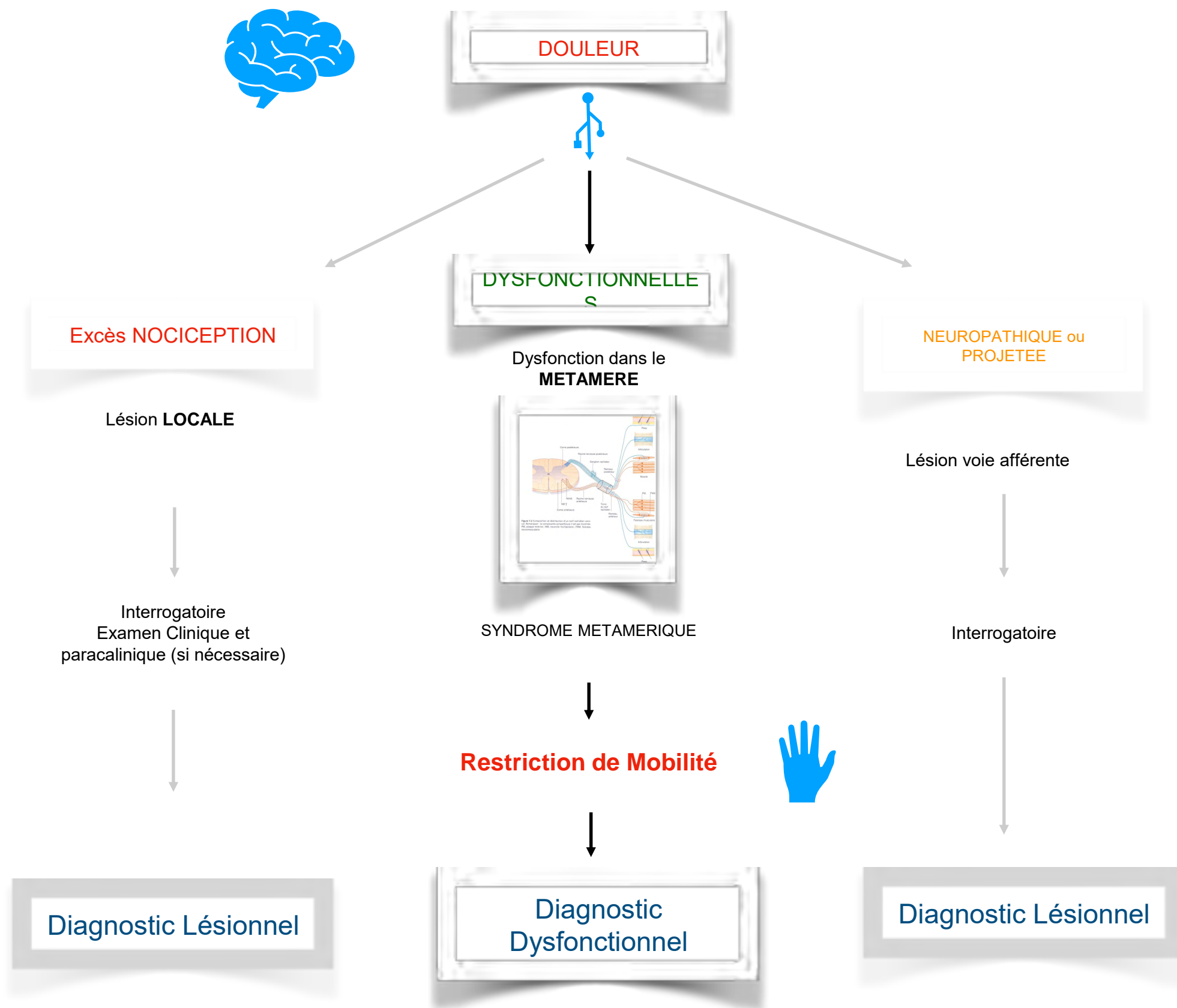


Sherrington



Korr

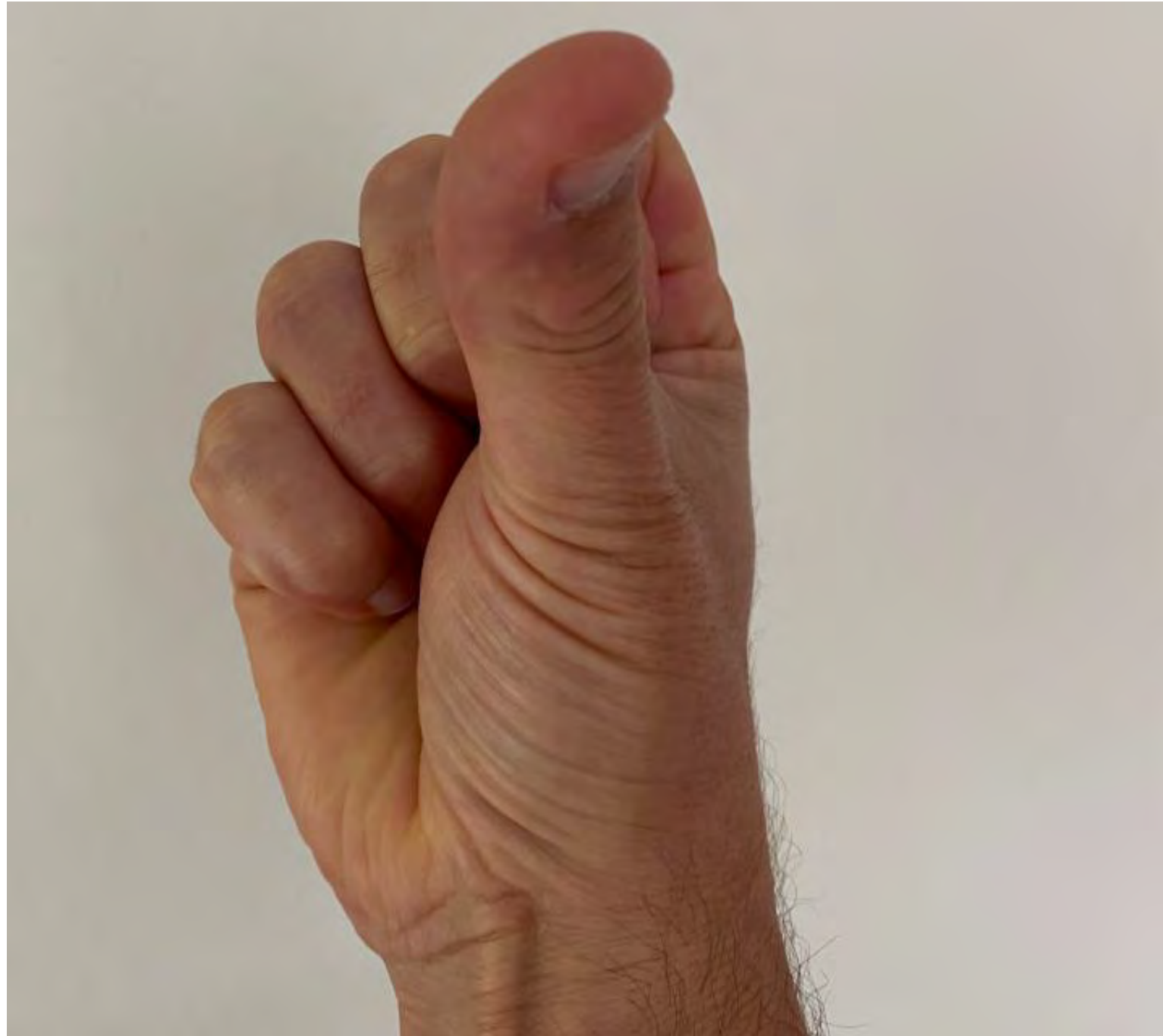



1. Diagnostic Lésionnel



1 bis : Contre Indications




2. Syndrome Métamérique ? Dermatome : Palpé roulé

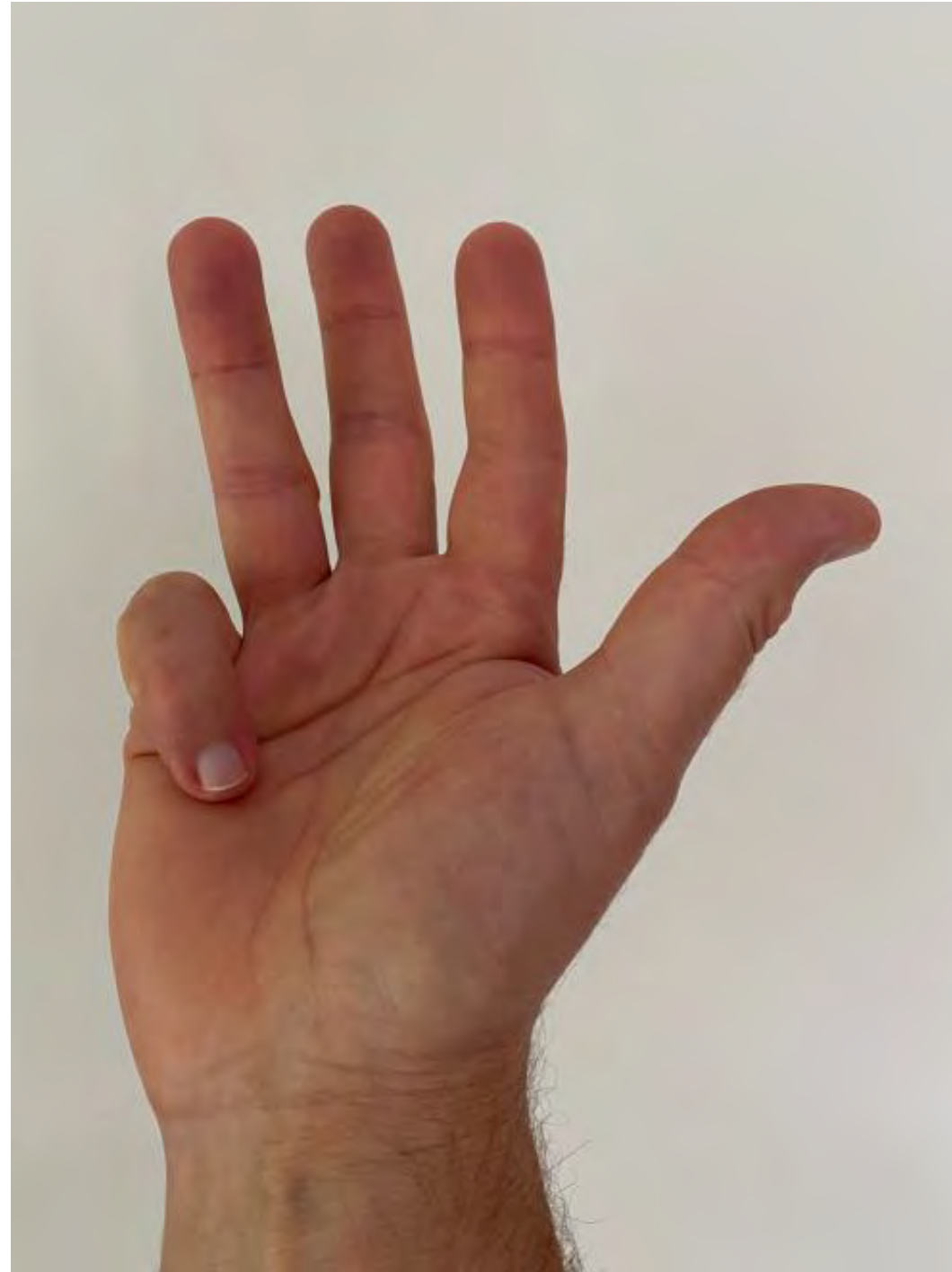

3. Syndrome Métamérique ?

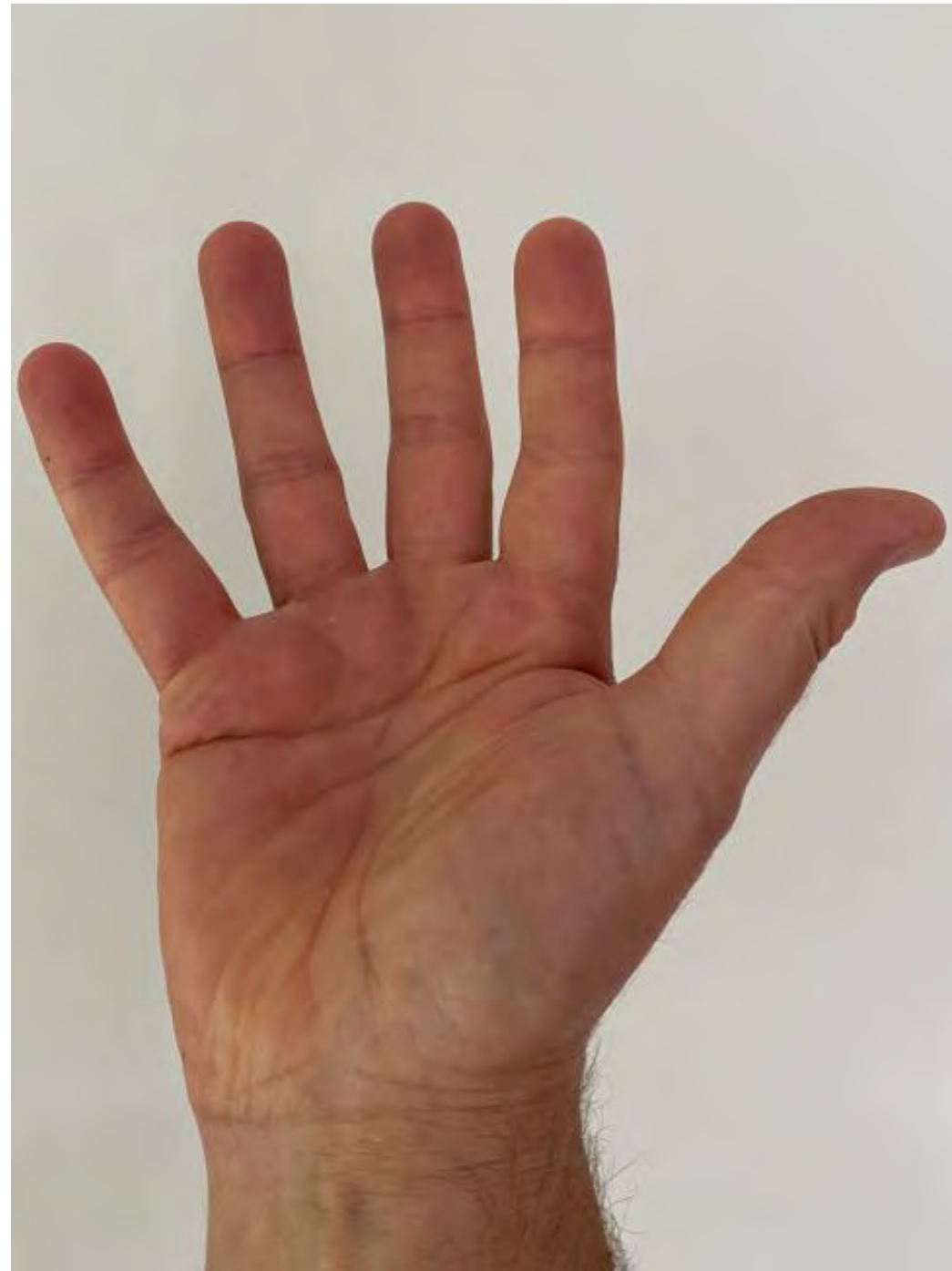Myotome : Restriction Mobilité périphérique
et/ou vertébrale

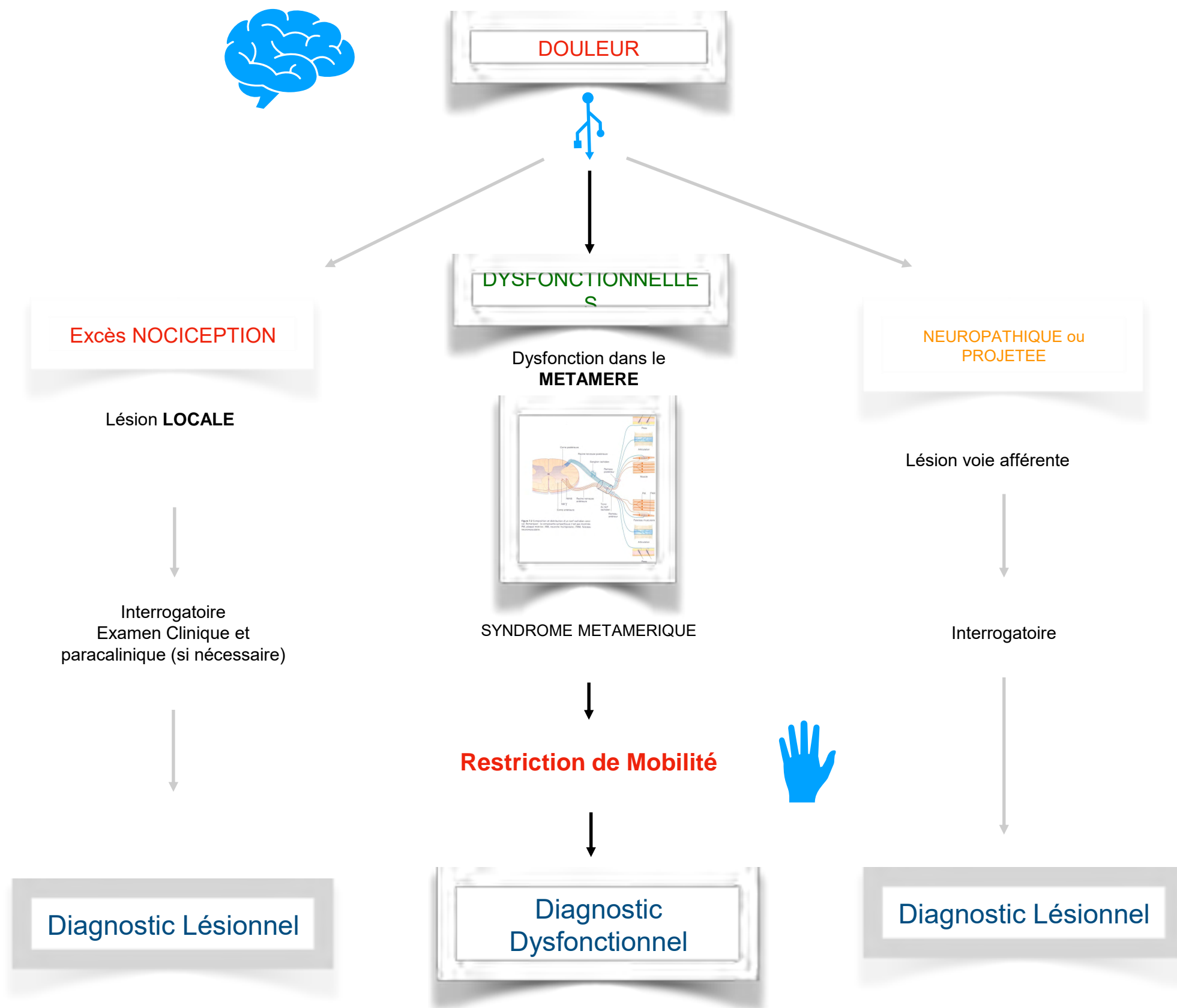


4. Traitement Manuel : Articulation = muscle !



5. Syndrome Métamérique ? Réévaluation (PR/mob)





L'essentiel est invisible pour les yeux ...

Merci !

On ne voit bien qu'avec ...

la main !

A condition de garder son coeur posé dessus !

